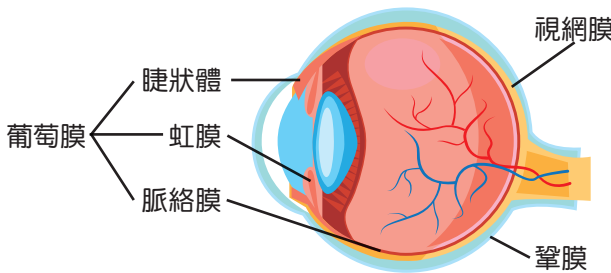


## 臺南分院

- **學經歷** ● 國立陽明大學醫學系  
國立成功大學高階管理碩士專班  
高雄榮民總醫院臺南分院眼科主任  
高雄榮民總醫院臺南分院醫學美容中心主任  
高雄榮民總醫院眼科主治醫師
- **專長** ● 微創小切口白內障超音波乳化手術 | 青光眼  
視網膜及黃斑部雷射暨手術 | 眼科整形手術  
小兒斜弱視 | 一般眼睛疾患暨角結膜疾病



眼科主任 周俐禎



# 認識葡萄膜炎

### \* 葡萄膜在眼球的位置：

眼球是個球狀，中間填充著房水、玻璃體等組織，眼球的後半部由3層不同的組織形成球壁，最外面一層是鞏膜，也就是俗稱的「眼白」，最裡面的是視網膜，而介於鞏膜與視網膜之間那一層就是葡萄膜。葡萄膜層有豐富的血管，供給眼球的養分，可影響角膜、鞏膜、視網膜及眼睛其他部位，一旦葡萄膜發炎，對視力會造成很大威脅。

### \* 葡萄膜炎的種類：

葡萄膜由眼球前部到後部，依序有3個構造，最前面的稱為虹膜，中間是睫狀體，最後面的則是脈絡膜，若是前段虹膜發炎，是「前葡萄膜炎」又稱為虹彩炎，若是後段脈絡膜發炎則是「後葡萄膜炎」，當虹膜、睫狀體及脈絡膜三者全部發炎，則稱為「全葡萄膜炎」。一般說來，前葡萄膜炎視力預後較佳，後葡萄膜炎與全葡萄膜炎的視力預後對較差。

### \* 葡萄膜炎的症狀：

包括怕光、酸痛、眼睛紅、飛蚊症、眼壓高及視力模糊等等。

### \* 葡萄膜炎的原因：

葡萄膜炎可因自體免疫疾病、感染疾病或不明原因所導致，較常見的自體免疫疾病包括：僵直性脊椎炎、風濕性關節炎、貝西氏症等；感染原因則包括：單純疱疹病毒、

水痘帶狀疱疹病毒、巨細胞病毒、梅毒、結核菌等；其它病人則為不明原因。

### \* 葡萄膜炎的檢查：

眼科醫師除了一般的眼內檢查，會依臨床症狀合併抽血、照X光片、驗尿等檢查，以評估葡萄膜炎是否與其他全身疾病相關。

### \* 葡萄膜炎的治療：

治療葡萄膜炎，可使用類固醇、降眼壓、散瞳劑等眼藥水，使視力傷害減到最低程度，並控制發炎及疼痛。如果發炎嚴重，可能需要加上口服藥及眼內玻璃體藥物注射，甚至手術等進一步的治療。

### \* 葡萄膜炎的併發症：

葡萄膜炎的併發症，包括白內障、繼發性青光眼、黃斑部水腫、視神經炎、角膜變性等，長期的慢性葡萄膜炎，可導致睫狀體萎縮、房水分泌減少，最終可能導致眼球萎縮。

### 結語：

葡萄膜炎的症狀大多不具有特異性，民眾若發現眼睛有異，一定要盡速至眼科就診，因為越早發現治療，效果越好，也能減少併發症的發生。若同時合併有全身性的自體免疫疾病，也要儘早到免疫風濕科就診治療，將自體免疫疾病控制好，以減少眼睛發炎的狀況，避免視力喪失。