

抗癌走正道 勿信偏方

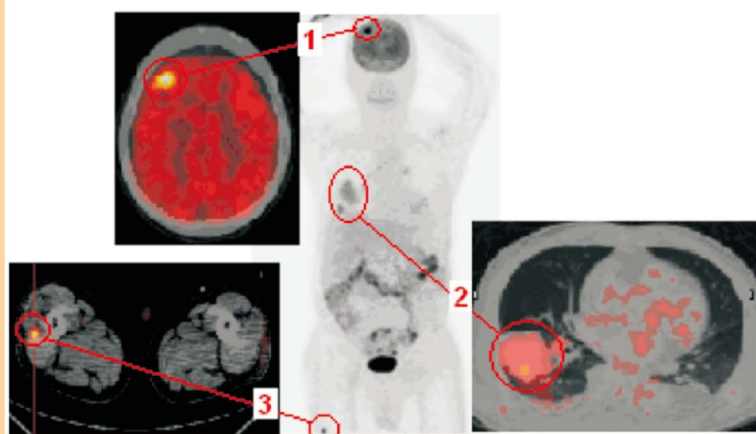


正子造影中心 **黃宗祺** 放射師 / 核子醫學科 **彭南靖** 主任

現代醫學是以不偏頗和科學的統計方式，對於含有對照組的臨床試驗去證實新的療法或藥物，對於其療效及可能的副作用必須不斷追加試驗和研究去驗證後，才能用於符合其適應症的病人身上；而偏方卻是毫無科學依據的，其效果往往被誇大。然而不幸的是有些病友得的是可被控制甚至治癒的癌症，他們捨棄能勝任醫治他們的醫師跑去嘗試沒有醫療價值的危險偏方，直到病入膏肓，最後甚至連公認有效的正規醫療都無法控制的地步。

有位癌症病友放棄了醫院為他安排的檢查及治療，到對岸接受某大師的安排，據說該門派靠氣功的力量及特殊的草藥秘方可以抑制並消滅癌細胞；但不到一年的時間，他緊急回台就醫，因為病情非但沒有任何好轉，身體反而越來越不舒服，正子造影檢查所得到的結果是：原發腎臟惡性腫瘤 (Renal cell carcinoma, RCC) 在沒有得到良好的控制下，已經轉移到腦部 (圖1)、肺部 (圖2) 及大腿肌肉中 (圖3) 了，面對這樣的情形真令人感嘆，他所浪費掉的不只是那所費不貲的金錢，更是那寶貴的癌症最佳治療時間。治癌的科技資訊不斷創新，但是民衆對治癌的認識相形不足，許多人的觀念仍停留在幾十年前的觀念，以現在的眼光來看，癌症非絕症，千萬不要憑空相信不可靠的經驗傳說來處理自己複雜的癌症。

對於「死馬當活馬醫」這種對偏方姑且一試的理論我們相當不贊同，使用偏方的人常常會因偏方提供的假象安全感而延誤接受正統的醫學療法，相信現代醫學保護下，癌症病友都是「活馬」，治療後變成駿馬，昂首闊步走在人生大道上。



- 腎臟惡性腫瘤全身轉移示意圖
- (圖1) 腦部右側額葉轉移病灶。
- (圖2) 右下肺部轉移病灶區。
- (圖3) 右大腿肌肉中之轉移病灶。