

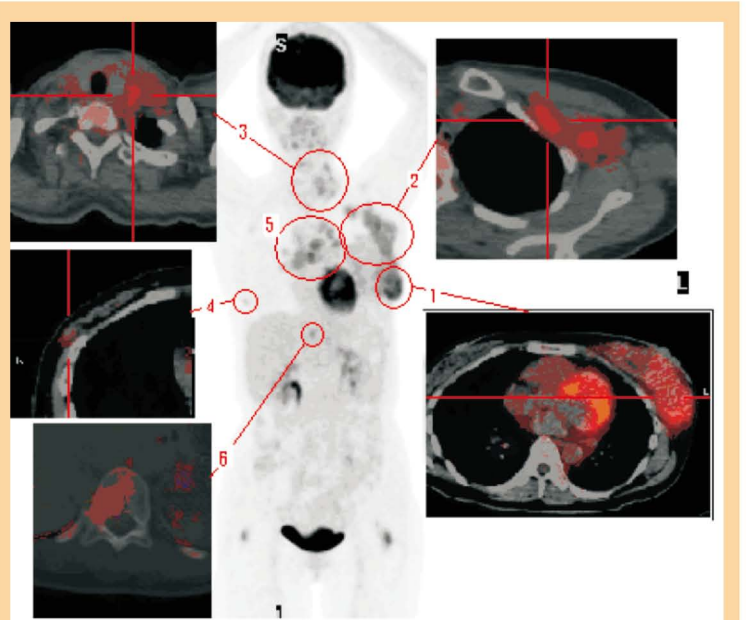
得不償失的盤算

正子造影中心 黃宗祺 放射師 / 核子醫學科 彭南靖 主任

以現今醫藥科技的角度看來，乳癌並不算是很棘手的疾病，然而由於患者常由於一個錯誤的思考模式，延誤了治療的最佳時機；導致錯誤思考的主因常由於女性愛美的天性，為了保有乳房的完整而捨棄了病情的控制，對於乳癌病友而言，我們比較推崇的觀念是：美是由內而外，沒有健康的身體就沒有美麗的外表，健康就是一切的根源。更讓人擔心的就是不依照正統的療程，選擇沒有科學根據的治療方式，也就是坊間流傳的偏方，這絕對是一個得不償失的盤算，以下就是發生在本中心的真實案例：

X女士，臉色凝重的望著投影機所放映出來的影像（如附圖），在他主觀的認定中，存在於他體內的癌細胞並不是如眼前所呈現的失控狀態，整個乳癌病情應該是處於恢復狀態；而這件事在我們看來，又是一個誤信偏方耽誤就醫的案例。事實上偏方在他身上沒有產生任何作用，左側乳房處的原發部位已經發展成為5公分大小的腫塊（標示1），癌細胞也沿著乳腺向上蔓延至腋下（標示2）、左側頸部淋巴結（標示3）、右側乳腺中（標示4）、肺部縱隔腔淋巴結（標示5），甚至胸椎也發現被癌細胞侵襲的狀況（標示6）。在他原先的盤算中，選擇的非正統醫療行為能夠消滅她體內的癌細胞，如此一來就不必面臨外科手術切除乳房的事實，他能繼續擁有姣好的身材；然而眼前多發性的轉移狀態讓我們對他的病情感到憂心，殊不知如果一年多以前即時切除患部，治療所產生的副作用影響一定比現在小，效果也會更好。

許多人在接受到被告知罹患乳癌後，在徬徨的心靈尚未穩定之時，又要面臨治療的煎熬，此時對於疾病治療沒有一個完整的認識，就會做出錯誤的決定；如果對於病情有任何不清楚之處，一定要與您的主治醫師做充分溝通，才能對病情有直接的幫助。



- 標示1：左側乳房處5公分的原發腫塊。
- 標示2：沿著左側乳腺向上蔓延至腋下的癌細胞。
- 標示3：左側頸部淋巴結。
- 標示4：右側乳腺中之腫塊、
- 標示5：肺部縱隔腔淋巴結，
- 標示6：胸椎中被癌細胞侵襲的狀況。