

▶ 學經歷 中國醫藥大學牙醫系
台中榮總口腔外科主治醫師

▶ 專長 口腔顎面惡性腫瘤（口腔癌）
口腔顎面良性腫瘤（黏膜良性病變、囊腫）
唾液腺疾病、顫顎關節疾病
顎顏面外傷、顏面骨折
顎面功能重建與骨骼移植
頭頸部感染、口腔顎顏面畸型矯正
阻生齒及贅生齒手術



口腔顎面外科主治醫師 陳毓宏

口腔扁平苔癬

扁平苔癬是一種侵犯皮膚跟黏膜的慢性發炎疾病，口腔扁平苔癬是其中的一種類型，此症好發於中壯年期（30到70歲之間），而且以女性居多（60至65%）。

目前認為扁平苔癬是一種細胞免疫反應異常所造成的疾病，因為在扁平苔癬病灶的皮膚切片中，可以看到很明顯的苔癬樣的發炎反應。

口腔扁平苔癬好發的部位是在二側的頰黏膜、舌頭上、牙齦與嘴唇，其它口腔部位則比較少見。特徵是在口腔黏膜出現白色條紋或網狀的斑塊，有時也可以形成潰瘍。此病初期症狀常常不是很明顯，病人常會覺得好像嘴巴有異物感或灼熱感，接著會對熱湯或辛辣的食物比較敏感，到比較嚴重、有潰瘍時則會感到疼痛。

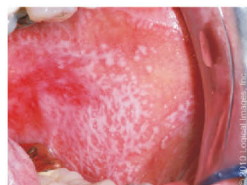
口腔扁平苔癬可以依外觀再區分為以下三種：

- (1) 網狀型口腔扁平苔癬：通常沒有症狀，外觀呈現白色交織樣細紋。（圖一）
- (2) 紅斑狀型口腔扁平苔癬：通常伴隨網狀型口腔扁平苔癬一起發生，外觀呈現黏膜萎縮的紅色斑塊。（圖二）
- (3) 潰瘍型口腔扁平苔癬：黏膜出現紅色糜爛樣或潰瘍。症狀上除了不適感，對熱、辣等刺激性食物敏感外，通常這類型的病灶會伴隨其它較嚴重的臨床症狀如：疼痛導致咀嚼或吞嚥困難、出血等。潰瘍性的口腔扁平苔癬有可能會併發口腔癌，因此必須要由醫師密切追蹤，一有懷疑之病灶，應立刻切除並進行病理化驗。（圖三）

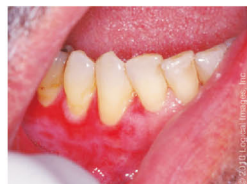扁平苔癬的診斷最主要是依據其臨床外觀與切片病理檢查。目前已知有許多因素與口腔扁平苔癬有關，包括食物、藥物、系統性疾病、假牙不當磨擦、念珠菌感染以及精神上的壓力等等，在診斷口腔扁平苔癬時都必須加以考慮。

口腔扁平苔癬第一線治療是以局部塗抹藥膏為主，一般大多要每日塗抹二~三次（早中晚），連續使用2至3個月以上。若是病患的病灶範圍分布極廣，則可以考慮使用口服類固醇或其他免疫抑制劑等第二線治療。對於比較頑固的口腔扁平苔癬或潰瘍性的口腔扁平苔癬也可以考慮外科手術切除或使用冷凍療法、CO2雷射手術等將病灶切除。

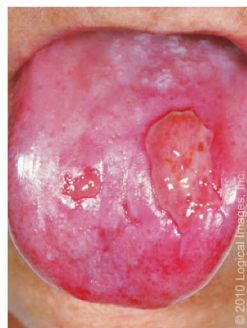總結來說，口腔扁平苔癬是黏膜角質細胞免疫失調的疾病，一般並不會導致太嚴重的後果。然而，患者對疾病的過度操心和憂慮，反而容易使臨床症狀更加惡化。最好的治療是以平和的態度接受它，照顧好口腔清潔，避免刺激性食物的接觸，去除可能的相關原因，儘量減少病灶發作的機會，在醫師的指導下用藥，只要依時回診檢查而不是時時惦記著它的變化，它就不再是個惱人的問題了！



圖一



圖二



圖三