

高雄榮民總醫院

肝細胞癌診療指引

肝細胞癌醫療團隊共同擬訂

2016年8月 第一版

【2016年8月18日 審視】

注意事項：

這個診療準則主要作為醫師和其他保健專家診療癌症病人參考之用。
假如你是一個癌症病人，直接引用這個診療準則並不恰當，只有你的醫師才能決定給你最恰當的治療。

參與製訂之醫師成員：

鄭錦翔副院長、蔡維倫醫師、黎國洪教授、許秉毅主任、梁慧隆主任、劉文山主任、黃哲勳主任、陳以書主任、余憲忠醫師、陳文誌醫師、王惠民醫師、林恭弘醫師、高崧碩醫師、孫煒智醫師。

前言

肝細胞癌為台灣最重要的癌症死亡原因之一。民國 101 年國人因肝及肝內膽管癌而死亡者，有 8116 位，僅次於肺癌。

依國健局 97 年度癌症診療品質認證基準及評分說明，各院應舉行多專科醫療團隊會議訂定“癌症診療指引”。並應確實執行記錄之，同時應有監測機制。有鑑於此，本院經多專科醫療團隊會議制定此指引。

本指引參酌台灣肝臟研究學會 (Taiwan Association for the Study of the Liver, TASL) 2007 年會公佈之肝細胞癌診療指引及美國肝病研究學會於西元 2005 年公佈之肝細胞癌診療指引。由本院消化系相關專家，包括內科、外科及放射線科醫師，所制定之貼近符合本院現狀之肝細胞癌診療建議與指引。包括肝細胞癌之篩檢、診斷、分期、治療及長期追蹤共識，以作為臨床醫師在診治患者時之參考。

然而，肝細胞癌診療的過程，尤其是治療的方式，除了以此指引為建議外，更要以病患及家屬的意願及選擇為主，不可勉強進行。臨床醫師應秉其專業，充分解釋所有治療之損益，以為病患及家屬斟酌之需。

此外，本院多專科醫療團隊會議將定期舉行檢討會，檢討此指引之適用性及修正，以期更符合現況。

@@2016年8月第一版修正說明：

1. 化療 Regimen 名稱修改：

原「Regimen 1」，修改為『Cisplatin+ Mitomycin+5-Fu(IA)』

原「Regimen 2」，修改為『Cisplatin+ 5-Fu(IA)』

原「Regimen GS」，修改為『Cisplatin+ Epirubicin +5-Fu(IA)』

原 HCC SYSTEMIC CHEMOTHERAPY (1) 修改為『cisplatin+ Epirubicin+ 5-Fu(IV)』

原 HCC SYSTEMIC CHEMOTHERAPY (2) 修改為『cisplatin+ Lipo-Dox+ 5-Fu(IV)』

一、肝細胞癌篩檢

建議一：

肝細胞癌之高危險性族群應定期接受肝癌篩檢計畫。

*高危險群定義如下：

- (1) 慢性 B 型肝炎患者。
- (2) 慢性 C 型肝炎患者。
- (3) 原發性膽汁性硬變。
- (4) 任何原因造成之肝硬化。

建議二：

患者正在等待肝臟移植手術仍應定期接受肝細胞癌篩檢計畫。

建議三：

肝細胞癌篩檢建議使用超音波檢查合併血清 alpha 胎兒蛋白(AFP)。

建議四：

肝細胞癌高危險群患者應每 6-12 個月實施篩檢一次。

* 肝硬化患者依患者個別情況，可考慮每 3 至 6 個月實施篩檢一次。

* 肝細胞癌患者經根除或緩和性治療後，亦建議每 3 個月實施篩檢一次。

二、肝細胞癌診斷

建議五：

超音波篩檢發現，在背景為肝硬化之肝臟中，發現有疑似肝細胞癌之大於 1 公分之結節，同時電腦斷層檢查或磁振造影檢查，至少有一種呈現典型肝細胞癌之典型血管特徵（動脈相呈高血管性合併在靜脈相有顯影劑消褪現象），即可比照肝細胞癌治療。

建議五之一：

慢性 B 型肝炎帶原患者，經電腦斷層或磁振造影檢查，大於或等於 1 公分的腫瘤，同時合併至少有一種呈現肝細胞癌之典型血管特徵(動脈相呈高血管性合併在靜脈相有顯影劑消退現象)，可診斷肝細胞癌，然臨床醫師可依患者實際狀況考量，建議患者接受切片確診。

若不完全符合上述特徵，亦建議實施肝臟切片確診。

建議六：

若病患已準備接受手術切除，則不建議術前實施診斷性肝臟切片檢查。

建議七：

超音波篩檢發現小於一公分之結節，建議每 3 至 6 個月以超音波追蹤一次，如果經過兩年的追蹤，結節大小並沒有增加，可恢復至一般肝細胞癌篩檢計畫之篩檢頻率。

建議八：

肝臟切片檢查應由深具經驗之病理專家判讀，若切片檢查結果為陰性，建議立即再施行肝臟切片檢查一次。若仍為陰性，則建議每 3 至 6 個月以超音波或電腦斷層追蹤一次，直至結節消失、變大或是具備肝細胞癌之診斷特徵。若結節變大，但仍無典型肝細胞癌之診斷特徵，建議重新安排切片檢查。

三、肝細胞癌分期

建議九：

評估肝細胞癌之預後，腫瘤分期系統必須綜合考量腫瘤階段、肝功能及身體功能，治療方式之評估亦須考慮預期壽命。目前本院治療以 BCLC class 及 TNM 系統兩者並用為肝癌之分期系統。

四、肝細胞癌治療

建議十：

肝細胞癌患者之治療，優先評估能否手術治療(包括切除或肝臟移植)。尤其在無肝硬化或代償良好之肝硬化患者，單一肝臟腫瘤以手術切除治療為主,同一肝葉多顆腫瘤,手術切除可為治療考慮。(2015/8/20 修訂)

* 所謂之代償良好之肝硬化，以 Indocyanine Green retention (ICG) test 為主要判定參考。

建議十一：切除手術前後給予化學治療目前並不建議常規使用。但臨床醫師可依患者實際狀況考量建議給予手術後之輔助治療。

依 97 年 12 月共識會議決議，切除手術後之輔助治療建議如下：

- (1) 切除手術後 1-2 個月請執行一次 CT ,MRI 或 Sono，以評估有無早期復發。
- (2) 若腫瘤最大尚未大於 5 公分，臨床上合併血管侵犯之比例不高，且多可接受安全邊緣較完整之切除，若無早期復發，原則上不建議給予手術後之輔助治療。然臨床醫師仍可依患者實際狀況考量後有需要再給病患建議。
- (3) 若腫瘤最大大於或等於 5 公分，臨床上若無血管侵犯(包括影像學或病理下)，亦無早期復發，不建議給予手術後之輔助治療，除非臨床醫師依患者實際狀況考量後有需要再給病患建議。
- (4) 若腫瘤最大大於或等於 5 公分，臨床上合併血管侵犯(包括影像學或病理下)，但無早期復發，建議給予手術後之 HAIC 輔助治療。然臨床醫師仍需依患者意願及實際狀況考量下給予。否則建議規則追蹤。

建議十二：

若肝細胞癌合乎米蘭規約 (Milan criteria：單一腫瘤不大於 5 公分或 2 至 3 顆腫瘤且最大者小於 3 公分)，肝臟移植手術為有效之治療選擇。

* 台灣外科醫師專家共識，若大小超過米蘭規約，但符合舊金山大學規約 (University of San Francisco, UCSF criteria：

單一腫瘤不大於 6.5 公分，或 2 至 3 顆腫瘤、最大者小於 4.5 公分且總直徑不大於 8 公分)，臨床醫師可依患者狀況考慮是否接受肝臟移植手術。

建議十三：

若患者預期等待肝臟移植之時間超過六個月，應在手術前治療針對腫瘤先予治療。

建議十四：

局部腫瘤消除治療術為安全且有效之治療方式，單一腫瘤不大於 5 公分、或 2 至 3 顆腫瘤且最大者小於 3 公分的狀況下，若患者不適於接受手術切除治療時，臨床醫師可依患者狀況考慮局部腫瘤消除治療術（包括經皮酒精注射治療 percutaneous ethanol injection therapy、經皮醋酸注射治療 percutaneous acetic acid injection therapy、及射頻燒灼治療 radiofrequency ablation therapy）。

建議十五：

動脈化療栓塞療法(Transarterial chemoembolization, TACE)或是動脈栓塞療法(Transarterial embolization, TAE) 對於不適合手術治療或局部治療之腫瘤，且無血管侵犯或肝外轉移時，為治療選項之一。(2015/8/20 修訂)

*動脈化療栓塞療法包括載藥微球經肝動脈栓塞術。(2015/8/20 新增)

建議十六：

經肝動脈化學治療(HAIC)對於不適合手術或局部治療之中、大型腫瘤或多發性腫瘤、具血管侵犯或動脈(化療)栓塞療法失敗者，為治療選項之一；經4次經肝動脈化學治療，腫瘤反應不佳者，可考慮停藥，改其他治療辦法。(2015/8/20 修訂)

建議十七：(2015/8/20 新增)

釷-90 微球體體內放射線治療對於不適合手術或局部治療之大型腫瘤，具血管侵犯或動脈(化療)栓塞療法或肝動脈化學治療失敗者，為治療選項之一。(2015/8/20 新增)

建議十八：(2015/8/20 新增)

體外放射腫瘤治療對不適合手術或局部治療，肝動脈(化療)栓塞、肝動脈化療、門脈侵犯或肝動脈(化療)栓塞、肝動脈化療失敗者為治療選項之一。(2015/8/20 新增)

建議十九：

Child A 病患，有肝外轉移或腫瘤侵犯主血管，經肝癌團隊會議評估，可考慮接受標靶治療，臨床醫師也可依患者實際狀況考量是否給予治療。標靶治療使用藥物以 nexavar 為主。(2015/8/20 修訂)

建議二十： (2014/01/16 新增)

已有遠端器官或淋巴轉移之患者，除 Child A 者適用標靶治療外，建議支持性治療。以動脈栓塞化學療法、經肝動脈注射化學治療、或放射治療局部控制肝內腫瘤，合併或不合併標靶治療，在部分小規模研究中，可小幅延長 Child A/B 患者之存活期，仍待較大規模或前瞻性研究證實，目前不建議常規施行。然臨床醫師可依患者實際狀況考慮是否給予治療。(2014/1/16 新增)

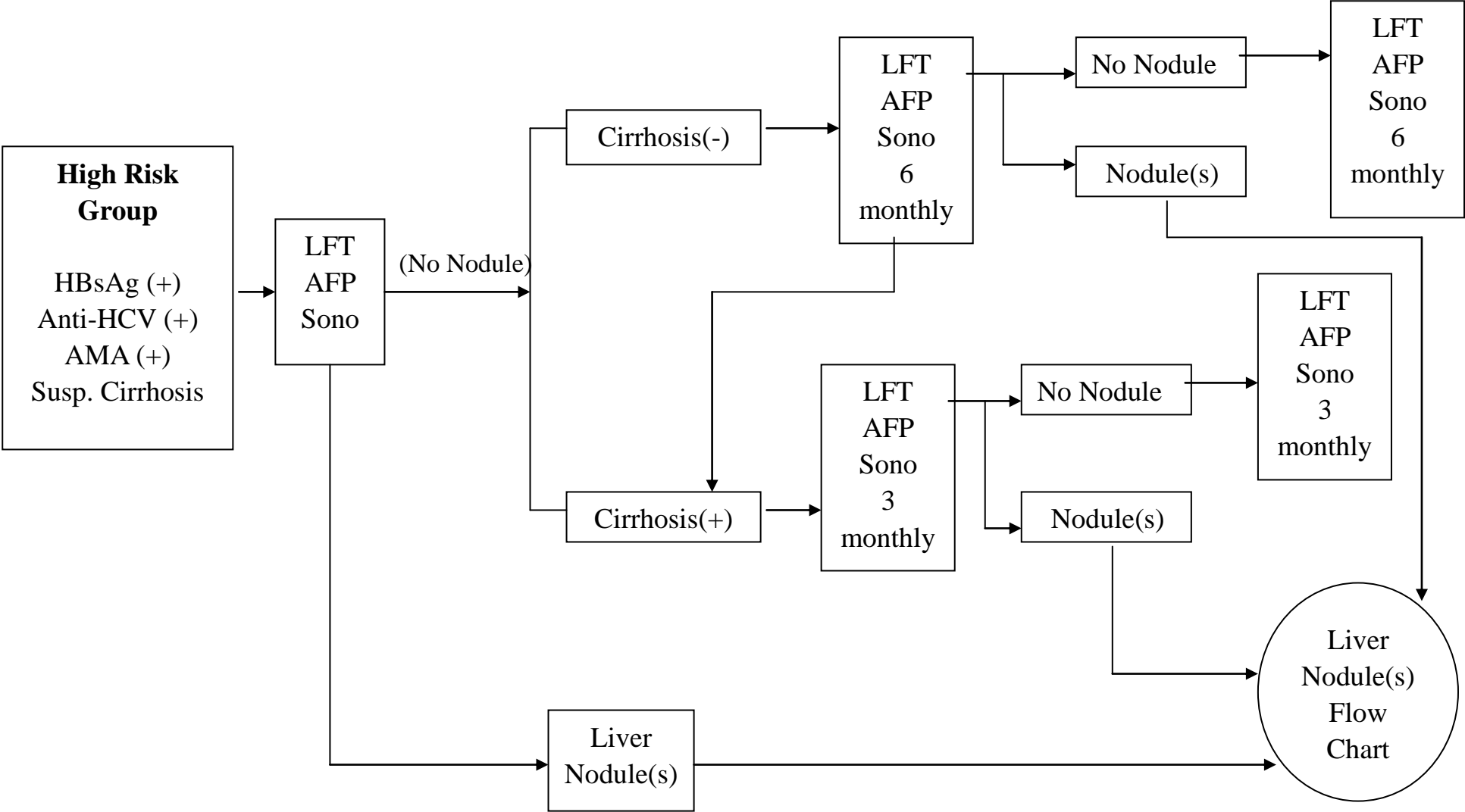
建議二十一： (2014/08/14 新增)

晚期肝癌患者，無法接受現有治療(包括手術切除、局部消除治療、肝動脈栓塞、肝動脈化療等)，可建議接受抗腫瘤藥物治療，臨床醫師可依患者實際狀況考量是否給予治療。(2014/08/14 新增)

建議二十二：

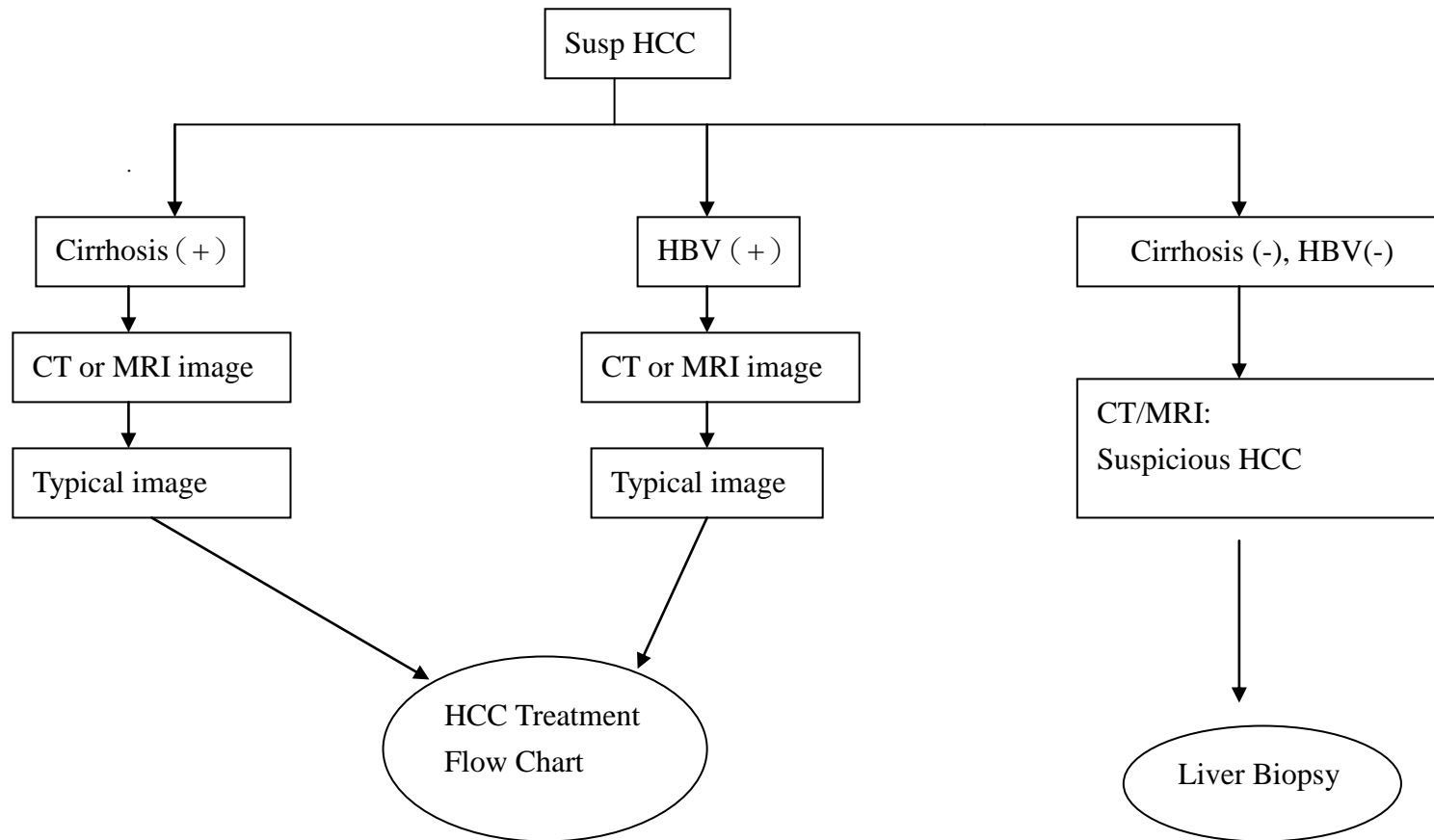
目前肝細胞癌尚無有效之 Neo-adjuvant 或 Adjuvant 治療藥物，除手術切除患者依本指引建議可實行輔助治療外，其餘患者若非進行臨床試驗或醫師針對特殊病患實際狀況考量之外，不建議作為常規之治療方式。

HCC Screen Flow Chart ^[1-3]



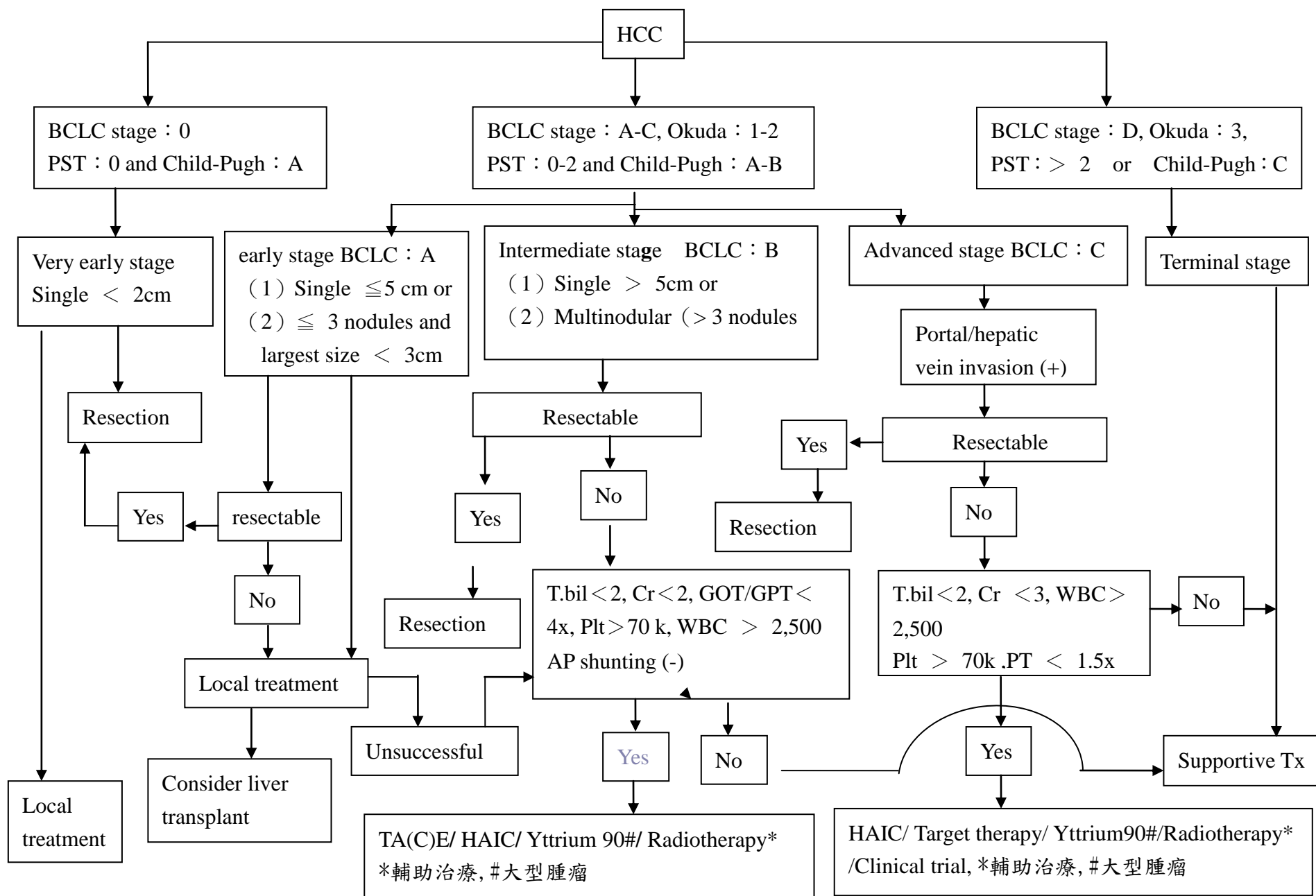
Liver Nodule(s) Flow Chart ^[1-4]

2015/8/20 修訂

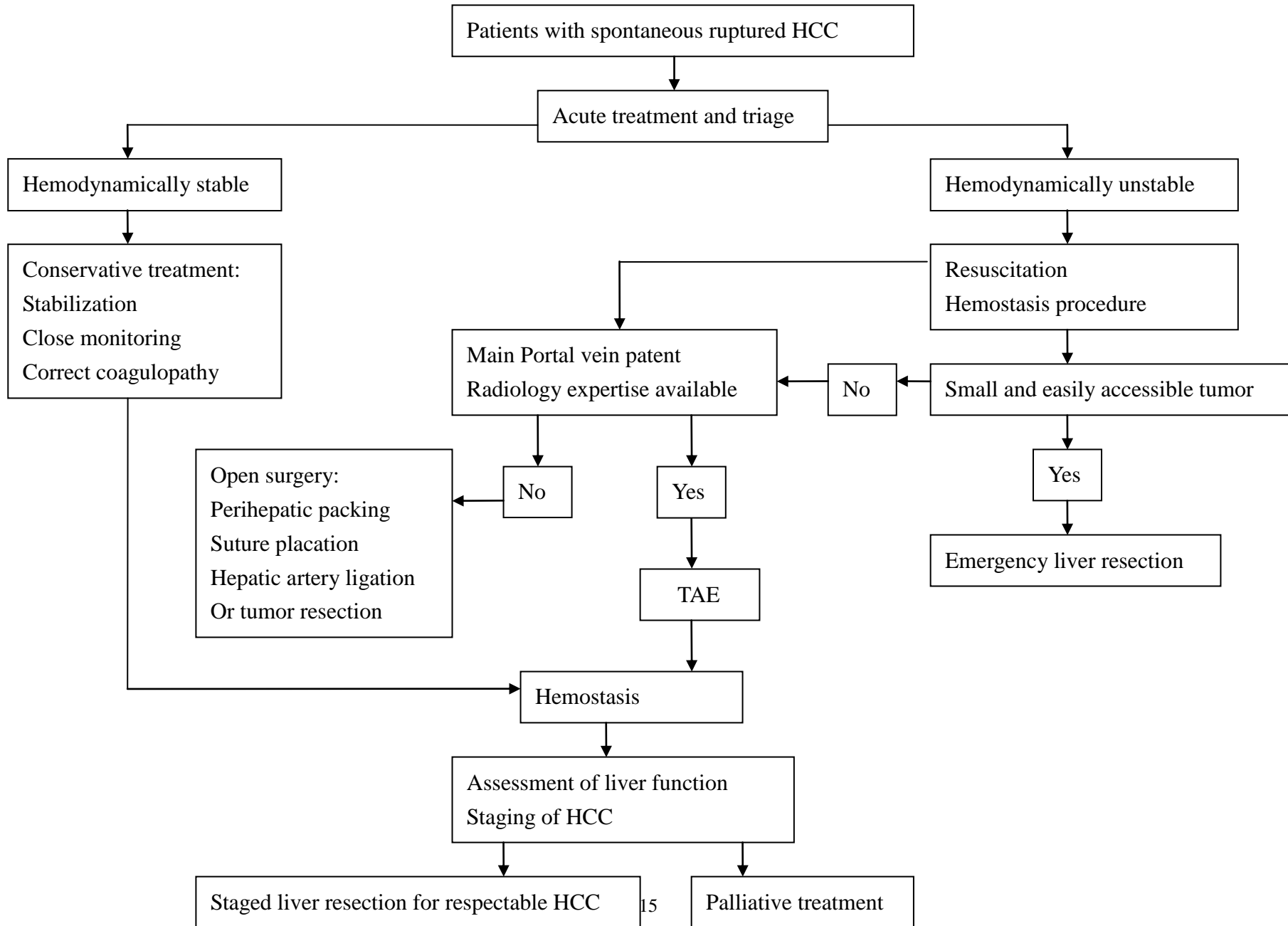


HCC treatment flow chart [3-12、24-25]

2015/8/20 修訂



HCC rupture management guideline ^[13]



化療及標靶 Regimen

HAIC	Cisplatin+ Mitomycin+5-Fu(IA) [14-16]	Cisplatin 10MG/M2 QD x 5 days Mitomycin 2MG/M2 QD x 5 days Fluorouracil 100MG/M2 + Leucovorin Teva 15MG/M2 QD x 5 days
	Cisplatin+ 5-Fu(IA) [17]	Cisplatin 5MG/M2 QD x 5 days Fluorouracil 100MG/M2 + Leucovorin Teva 15MG/M2 QD x 5 days
	Cisplatin+ Epirubicin +5-Fu(IA) [14,15,18]	Cisplatin 10MG/M2 QD x 5 days Epirubicin 15MG/M2 STAT at day 1 & days 5 Fluorouracil 150MG/M2 + Leucovorin Teva 15MG/M2 QD x 5 days
Systemic chemotherapy	cisplatin+ Lipo-Dox+ 5-Fu(IV) [19]	Cisplatin 20MG/M2 QD x 4 days Lipo-Dox 40MG/M2 STAT at day 1 Fluorouracil 400MG/M2 QD x 4 days
	cisplatin+ Epirubicin+ 5-Fu(IV) [20,21]	Cisplatin 20MG/M2 QD x 4 days Epicin 40MG/M2 STAT at day 1 Fluorouracil 400MG/M2 QD x 4 days
Target therapy	Nexavar BID [22]	Nexavar 200mg/ Tab 2TAB x BIDAC

五、參考資料

1. Danta M, Barnes E, Dusheiko G. The surveillance and diagnosis of hepatocellular carcinoma. *Eur J Gastroenterol Hepatol* 2005;17:491-496.
2. EI-Serag HB, Marrero JA, Rudolph L, Reddy KR. Diagnosis and treatment of hepatocellular carcinoma. *Gastroenterology* 2008;134:1725-1763.
3. Omata M, Lesmana LA, Tateishi R, et al. Asian Pacific Association for the Study of the Liver consensus recommendations on hepatocellular carcinoma. *Hepatol Int* 2010; 4: 439-474.
4. EASL-EORTC Clinical practice guidelines: management of hepatocellular carcinoma. *European Journal of Cancer* 2012; 48: 599-641.
5. Bruix J, Sherman M. Management of hepatocellular carcinoma. *Hepatology* 2005;42:1208-1236.
6. Kudo M, Okanoue T. Management of hepatocellular carcinoma in Japan: consensus-based clinical practice manual proposed by the Japan society of hepatology. *Oncology* 2007;72(Suppl 1):2-15.
7. Abdalla EK, Denys A, Hasegawa K, et al. Treatment of large and advanced hepatocellular carcinoma. *Ann Surg Oncol* 2008;15:979-985.
8. Kudo M. Hepatocellular carcinoma 2009 and beyond: from the surveillance to molecular targeted therapy. *Oncology* 2008;75(suppl 1):1-12.
9. Bruix J, Sherman M. Management of hepatocellular carcinoma: an update. *Hepatology* 2011;53:1020-1022.
10. Yoo DJ, Kim KM, Jin YJ et al. Clinical outcome of 251 patients with extrahepatic metastasis at initial diagnosis of hepatocellular carcinoma: does transarterial chemoembolization improve survival in these patients? *J Gastroenterol Hepatol*. 2011;26:145-54
11. Lee S, Kim BK, Kim SU et al. Efficacy of Sorafenib Monotherapy versus Sorafenib-Based Loco-Regional Treatments in Advanced Hepatocellular Carcinoma *PLoS One*. 2013;8:e77240
12. Qu XD, Chen CS, Wang JH, Yan ZP, Chen JM, Gong GQ, et al. The efficacy of TACE combined sorafenib in advanced stages hepatocellular carcinoma *BMC Cancer*. 2012;12:263
13. Lai EH, Lau WY. Spontaneous rupture of hepatocellular carcinoma. *Arch Surg* 2006 ; 141 : 191-198.
14. Clinical Effects of Intra-arterial Infusion Chemotherapy with Cisplatin, Mitomycin C, Leucovorin and 5-Flourouracil for Unresectable Advanced Hepatocellular Carcinoma *J Chin Med Assoc* 2004;67:602-610

15. Effect of hepatic arterial infusion chemotherapy of 5-fluorouracil and cisplatin for advanced hepatocellular carcinoma in the Nationwide Survey of Primary Liver Cancer in Japan *British Journal of Cancer* (2013) 109, 1904–1907
16. Long-term clinical outcomes of hepatic arterial infusion chemotherapy with cisplatin with or without 5-fluorouracil in locally advanced hepatocellular carcinoma *J Cancer Res Clin Oncol* (2011) 137:659–667
17. Effect of low dose 5-fluorouracil and cisplatin intra-arterial infusion chemotherapy in advanced CMH 2006, March;12:65-73.
18. Hepatic arterial infusion chemotherapy in hepatocellular carcinoma with portal vein tumor thrombosis *World J Gastroenterol*. 2013 Aug 7;19(29):4679-88
19. Leung TW et al. Factors predicting response and survival in 149 patients with unresectable hepatocellular carcinoma treated by combination cisplatin, interferon-alpha, doxorubicin and 5-fluorouracil chemotherapy. *Cancer*. 2002 Jan 15;94(2):421-7
20. Boucher E et al. Treatment of hepatocellular carcinoma (HCC) with systemic chemotherapy combining epirubicin, cisplatin and infusional 5-fluorouracil (ECF regimen). *Cancer Chemother Pharmacol*. 2002 Oct;50(4):305-8.
21. Ellis PA et al. Epirubicin, cisplatin and infusional 5-fluorouracil (5-FU) (ECF) in hepatobiliary tumours. *Eur J Cancer*. 1995 Sep;31A(10):1594-8
22. Cheng AL et al. Efficacy and safety of sorafenib in patients in the Asia-Pacific region with advanced hepatocellular carcinoma: a phase III randomised, double-blind, placebo-controlled trial. *Lancet Oncol* 2009;10:25–34.
23. Do Seon Song et al. Changes of HCC guidelines *Clinical and Molecular Hepatology* 2012;18:258-267
24. Efficacy, Safety, and Potential Biomarkers of Thalidomide plus Metronomic Chemotherapy for Advanced Hepatocellular Carcinoma. *Oncology* 2012;82:59–66
25. Early Alpha-Fetoprotein Response Predicts Treatment Efficacy of Antiangiogenic Systemic Therapy in Patients With Advanced Hepatocellular Carcinoma. *Cancer* 2012