骨科部

•學經歷• 菲律賓法蒂瑪學院醫學系
美國加州大學柏克萊分校生物系
國立成功大學生物醫學工程博士
高雄榮總骨科部運動醫學科主任
高雄榮總骨科部主治醫師
教育部部定助理教授

•專　長• 運動醫學及關節鏡手術｜人工關節置換手術
骨折創傷

科主任 林冠宇

使年輕人免於提早置換人工膝關節的新利器
關節鏡手術的再升級：異體半月軟骨移植手術

半月軟骨，俗稱半月板，是膝關節中介於大腿骨（股骨）及小腿骨（脛骨）間的兩片 C 形緩衝軟骨墊片（分內側及外側）。它的作用彷彿車子的避震器，減少膝關節面軟骨的受力及磨損。當半月板因意外（如車禍、運動傷害等）導致破損時，大部分情況是可經由關節鏡手術行縫合修補或碎片移除，但如破損範圍過大（超過原本 2/3 大小）且程度過於粉碎而無法修補縫時，受損的半月軟骨往往會被大小腿骨夾擠於關節內造成膝關節 " 卡卡的 "，而為改善病人關節的疼痛，半月軟骨可能被迫行大範圍切除。少了半月軟骨的緩衝作用，患者的膝關節疼痛和關節軟骨的磨損將會持續惡化，形成所謂關節退化。對於許多患有此病變的老年患者，人工膝關節置換可能是較佳選擇，但對 50 歲以下的年輕患者因運動量及工作上對膝關節的負重需求較高，若關節軟骨尚未嚴重磨損退化，異體半月軟骨（圖一）移植手術可能會是較適當、甚至唯一的選擇。

為啟發國內對此項手術的認知，本人於 2017 年至美國芝加哥（美國骨科醫學會總部）參加此項手術的實體訓練。手術的適應症極為嚴謹，在絕大部分情況下半月軟骨破裂可進行修補縫合，需做到異體移植的案例極為少見。所移植之異體半月軟骨來自國外（美國）專業組織銀行，術前須先行大小配對並經特殊消毒處理後方可植入膝關節內代替嚴重受損之半月板，目前健保無給付。高雄榮總至今已完成多例此項手術，術後病患皆恢復正常，無併發症發生，成功率 100%，且全程以關節內視鏡的微創方式完成，故傷口及術後疼痛度較小、恢復及住院時間較短。其中大多數案例為因運動傷害或車禍意外小於 30 歲之年輕人，如不施行此項手術，極大可能於中年時需接受人工關節置換來治療因半月軟骨嚴重缺損所導致的關節退化病變。

半月軟骨移植手術適應症：

- 年紀≦ 50 歲
- 半月軟骨全部切除 (total meniscectomy) 或近全切除（僅剩原半月軟骨 <1/3）
- 膝關節無嚴重退化
- 膝關節疼痛處同半月軟骨缺損側

不適用對象：

- 膝關節已嚴重退化
- 感染過的關節
- 下肢解剖軸線偏移 (O 型腿 /X 型腿)—須先行或同時行下肢截骨矯正手術

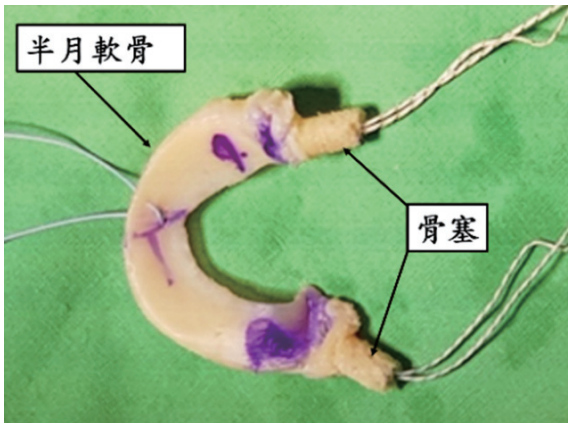

圖一